FACULTÉ DE MÉDECINE DE PARIS

ANNÉE 1911 — N° 44

THÈSE

POUR

le Doctorat en Médecine

De la tache bleue congénitale

A PIGMENT DERMIQUE, DITE MONGOLIQUE

PAR

Martial TESTARD

Ancien externe des Hôpitaux. — Médaille de bronze

Interne de l'hôpital Saint-Joseph

né le 8 septembre 1884, à La Chapelle-Viviers (Vienne)

Président : M. HUTINEL

PARIS
LIBRAIRIE MÉDICALE ET SCIENTIFIQUE
Jules ROUSSET
1, rue Casimir-Delavigne, et rue Monsieur-le-Prince, 12.

1911

THÈSE

POUR LE DOCTORAT EN MÉDECINE

FACULTÉ DE MÉDECINE DE PARIS

ANNÉE 1911

THÈSE 44

POUR

le Doctorat en Médecine

De la tâche bleue congénitale

A PIGMENT DERMIQUE, DITE MONGOLIQUE

PAR

Martial TESTARD

Ancien externe des Hôpitaux. — Médaille de bronze

Interne de l'hôpital Saint-Joseph

né le 8 septembre 1884, à La Chapelle-Viviers (Vienne)

Président : M. HUTINEL

ACAD. LUGD. BAT. BIBL.

PARIS
LIBRAIRIE MÉDICALE ET SCIENTIFIQUE
Jules ROUSSET
1, rue Casimir-Delavigne, et rue Monsieur-le-Prince, 12.

1911

FACULTÉ DE MÉDECINE DE PARIS

Doyen	M. LANDOUZY
Professeurs	MM.
Anatomie	NICOLAS
Physiologie	CH. RICHET
Physique médicale	GARIEL
Chimie organique et chimie générale	GAUTIER
Parasitologie et Histoire naturelle médicale	BLANCHARD
Pathologie et Thérapeutique générales	ACHARD
Pathologie médicale	WIDAL DEJERINE
Pathologie chirurgicale	LANNELONGUE
Anatomie pathologique	PIERRE MARIE
Histologie	PRENANT
Opérations et appareils	HARTMANN
Pharmacologie et matière médicale	POUCHET
Thérapeutique	GILBERT
Hygiène	CHANTEMESSE
Médecine légale	THOINOT
Histoire de la médecine et de la chirurgie	CHAUFFARD
Pathologie expérimentale et comparée	ROGER
Clinique médicale	HAYEM DIEULAFOY DEBOVE LANDOUZY
Maladies des enfants	HUTINEL
Clinique de pathologie mentale et des maladies de l'encéphale	GILBERT BALLET
Clinique des maladies cutanées et syphilitiques	GAUCHER
Clinique des maladies du système nerveux	RAYMOND
Clinique chirurgicale	PIERRE DELBET QUENU RECLUS SEGOND
Clinique ophtalmologique	DE LAPERSONNE
Clinique des maladies des voies urinaires	ALBARRAN
Clinique d'accouchements	BAR PINARD RIBEMONT-DESSAIGNES
Clinique gynécologique	POZZI
Clinique chirurgicale infantile	KIRMISSON
Clinique thérapeutique	A. ROBIN

Agrégés en exercice

MM.

AUVRAY	CUNÉO	LAUNOIS	NOBÉCOURT
BALTHAZARD	DEMELIN	LECENE	OMBREDANNE
BRANCA	DESGREZ	LEGRY	POTOCKI
BEZANÇON FERN.	DUVAL PIERRE	LENORMANT	PROUST
BRINDEAU	GOSSET	LŒPER	RENON
BROCA ANDRÉ	GOUGET	MACAIGNE	RICHAUD
BRUMPT	JEANNIN	MAILLARD	RIEFFEL
CARNOT	JEANSELME	MARION	SICARD
CASTAIGNE	JOUSSET ANDRÉ	MORESTIN	ZIMMERN
CLAUDE	LABBÉ MARCEL	MULON	
COUVELAIRE	LANGLOIS	NICLOUX	

Par délibération en date du 9 décembre 1798, l'Ecole a arrêté que les opinions émises dans les dissertations qui lui seront présentées doivent être considérées comme propres à leurs auteurs, et qu'elle n'entend leur donner aucune approbation ni improbation.

A LA MÉMOIRE DE MON PÈRE

A MES MAITRES DE L'HOPITAL D'ANGERS

A MES MAITRES DES HOPITAUX DE PARIS

MM. BERGER (in memoriam), LANDOUZY, LEPAGE, GILBERT-BALLET

d'Externat,

MM. GUIBÉ, 1908 ; MOREL-LAVALLÉE, 1909 ; COMBY, 1910 ; QUEYRAT, 1911

INTERNAT DE SAINT-JOSEPH

MONNIER 1911

A MM. LAIGNEL-LAVASTINE et NOBÉCOURT,
professeurs agrégés, médecins des Hôpitaux

A MM. GARNIER et GUILLEMOT
médecins des Hôpitaux

A MON PRÉSIDENT DE THÈSE

MONSIEUR LE PROFESSEUR HUTINEL

Professeur à la Faculté de Médecine

Membre de l'Académie de Médecine

Officier de la Légion d'Honneur

AVANT-PROPOS

En Chine, dans la presqu'île Indo-Chinoise, au Japon, les nouveau-nés portent presque constamment une tache bleuâtre ou ardoisée, de forme et de dimensions variables, qui siège le plus souvent sur la région sacrée ou sur la région lombaire. Très visible dans les premiers mois de la vie, elle s'atténue dans la suite, pour disparaître complètement quelques années avant la puberté. Cette tache longtemps considérée comme un caractère de race, appelée pour cela même tache mongolique, est susceptible de se manifester exceptionnellement chez les enfants blancs, en dehors de toute immixtion de sang jaune.

Durant ces dernières années plusieurs médecins européens ont signalé cette particularité. En France, depuis la première observation présentée par APERT, *le* 16 *juillet* 1909, *à la Société médicale des Hôpitaux de Paris, plus de* 30 *autres cas ont été publiés dans différentes revues médicales de Paris ou de la Province. Pour sa part,* M. COMBY *a remarqué cinq fois*

cette anomalie curieuse, soit dans son service, soit à sa consultation de l'hôpital des Enfants-Malades. Nous avons nous-même pu l'observer deux fois durant l'année où nous avons été son externe. C'est à lui que nous devons l'inspiration de cette thèse; nous tenons ici à lui en exprimer notre profonde reconnaissance.

Dans un premier chapitre, nous ferons un exposé historique assez étendu, ce côté de la question ayant été peu étudié en France. Puis, après l'étude clinique de la tache, nous en présenterons les observations les plus intéressantes, dont plusieurs ont été recueillies dans le service de M. Comby.

Nous aurions voulu faire nous-même un examen histologique de la tache; mais le bas âge des enfants chez lesquels nous l'avons observée, nous a empêché de pratiquer une biopsie. Nous nous contenterons donc de développer les travaux des auteurs, qui l'ont étudiée au microscope, et qui ont pu résoudre la question de l'origine du pigment.

Nous montrerons ensuite comment, à l'heure actuelle, grâce aux documents de médecins, d'anthropologues, de voyageurs français ou étrangers, on peut établir la répartition géographique de la tache bleue congénitale.

Il nous a paru intéressant de chercher à savoir quelle signification peut bien avoir cette coloration localisée de la peau, normale dans certaines races, exceptionnelle, au contraire, dans la race blanche.

Enfin, nous terminerons par un bref chapitre de Diagnostic et de Considérations pratiques.

CHAPITRE I

HISTORIQUE

La tache bleue congénitale à pigment est connue depuis fort longtemps; grâce à l'intéressant mémoire d'ADACHI, publié en 1903, sur le pigment de la peau chez l'homme et chez le singe (Hautpigment, beim Menschen und bei den Affen), on voit que cette question est vieille au Japon de près de 150 ans. Comme il fallait s'y attendre, en effet, ce sont les médecins de ce pays qui ont les premiers attiré l'attention sur ce phénomène, longtemps considéré là-bas comme un signe certain de race jaune.

En 1765, SIGEN KAGAWA, dans un traité sur les accouchements, signale la présence d'une tache bleuâtre sur la région sacrée des nouveau-nés japonais, et cherche à en fournir l'explication.

Quelques années plus tard, SAABYE dans un fragment de son journal de voyages, écrit à la fin du XVIIIe siècle, et traduit en allemand 20 ans plus tard, dit que les enfants groënlandais sont, à leur naissance, presque complètement blancs, mais qu'ils portent, dès ce moment, une tache bleue dans la région sacrée. Cette tache qui s'étend peu à peu, envahissant les territoires voisins, est considérée par cet auteur comme le point de départ de la couleur foncée des habitants de cette région.

Plus tard, RANSAI KAGAWA, brièvement, et SHIUSEI OMAKI, dans un chapitre spécial de son « Art des accouchements », parlent de la tache ; ils ajoutent même qu'il en est fait mention dans de très vieux écrits ; sur les références données par ces auteurs, deux médecins japonais se sont même livrés à des traductions de sanscrit ; mais les indications données par ces sources sont des plus vagues : On n'y parle seulement : « d'une tache congénitale sombre », de « taches sombres sur le visage et sur le corps. »

En 1846, SHINSAI dit avoir remarqué sur les enfants, dans la première ou la deuxième année, suivant leur naissance, une tache d'un bleu sombre, qui proviendrait, dit-il, de la pratique du coït pendant la grossesse.

En 1849, ESCHRICHT est le premier Européen qui parle de cette question. Dans une étude sur la peau du fœtus de la baleine, il signale que cette peau est particulièrement riche en pigment, et, tout en ajoutant que ce phénomène est inconnu chez l'homme, il rappelle

que les Esquimaux, d'après des récits de voyages, présentent, dans la région sacrée, une large tache sombre, qui pourrait bien n'être pas sans analogie, dans son origine, avec les pigments rencontrés chez le fœtus de la baleine.

En 1851, un médecin japonais, dans un précis d'accouchements, donne une description détaillée de la tache, accompagnée d'un dessin, où l'on peut voir deux taches symétriquement placées, l'une à droite, l'autre à gauche de la colonne vertébrale; comme plusieurs des auteurs précédents, il cherche même dans le mécanisme de l'accouchement, l'explication de ce qui est pour lui un phénomène anormal.

Vingt ans plus tard, Ritsuen Asada consacre une étude à la question, et, comme preuve de son ancienneté, cite un ouvrage de Bakin. Ce dernier, romancier japonais du commencement du XIXe siècle, dans un de ses ouvrages décrit avec soin 8 jeunes enfants, qui étaient porteurs de taches congénitales, localisées non seulement sur la région sacrée, mais aussi sur l'épaule, le front et le cou, et ayant toutes ce caractère commun, de disparaître aux approches de la puberté.

Il faut arriver en 1885 pour trouver une étude microscopique; c'est Baelz qui, le premier, examina les tissus envahis par la tache bleue; il a noté la présence d'un pigment dans le chorion, qu'il a même pu retrouver chez des fœtus expulsés avant terme. De ce dernier fait, il tire la conclusion, que les enfants japonais présentaient la tache, dès le cinquième mois de la vie fœtale.

L'année suivante, HANSEN, au cours d'un voyage fait dans l'ouest du Groënland, signale cette particularité chez les enfants des habitants de ce pays, dans le cours de la première année de leur vie.

En 1887, trois mémoires sur la question sont présentés à la Société Anthropologique de Tokio; tous ne font que répéter BAELZ et les auteurs antérieurs; seul, SIKEDA rapporte ce fait intéressant, à savoir qu'il avait rencontré la tache persistant chez des adultes, dans des régions diverses du corps.

En 1889, une nouvelle étude microscopique est publiée par HAGA; ce dernier, qui reproduit dans un dessin, des cellules pigmentaires, confirme purement et simplement les résultats de BAELZ.

OKABE, qui séjournait aux îles Sandwich, fait une communication écrite à la Société d'Anthropologie de Tokio : il relate que la tache est si commune chez les enfants des indigènes, que ceux-ci n'y attachent aucune importance. A la suite de cette communication, NANSEN ajoute que, pendant son premier voyage au Groënland, il n'a pas eu l'occasion d'y voir une seule tache pigmentaire congénitale. Il est, sur ce point, contredit par HANSEN. Ce dernier auteur, en effet, dans une étude parue en 1893, se rapportant aux enfants du Groënland occidental, signale cette tache comme un stigmate de pure origine; en effet, d'après les Esquimaux, elle ne se manifesterait que lors d'un croisement avec des individus blancs; de ces observations, il déduit qu'elle pourrait bien être d'origine atavique. L'année suivante, OKA fait, sur le même

sujet, une étude où il relate également la présence de la tache chez les enfants des Esquimaux.

En 1894, un médecin japonais, Kogandi, exerçant dans l'île Sakhaline, signale la tache chez les habitants, mais attire l'attention sur ce fait qu'elle est plus visible, plus persistante, chez les enfants provenant d'un croisement Aïno-Japonais. La même remarque fut du reste faite par Grimm; cet auteur, dans un très important travail sur ce sujet, donne une description très exacte de la tache, chez les jeunes japonais. Poussant plus loin son étude, il indique et sa coloration accentuée, et sa persistance chez les enfants de père chinois et de mère japonaise, et, au contraire, son absence fréquente, sa coloration pâle, et sa disparition rapide, chez les enfants issus d'un croisement entre Japonais et Caucasiens. Sans chercher à résoudre le problème de la valeur, de la signification et de l'origine du pigment, il distingue les cellules pigmentaires appartenant à la tache, des cellules qu'on rencontre habituellement dans le chorion.

En 1899, Waldeyer mentionne la tache congénitale dans son ouvrage sur le bassin ; il semble la considérer comme un caractère de race.

L'année suivante, de nombreux ouvrages étrangers touchant cette question sont publiés : Kohlbrugge la décrit chez les enfants malais et indiens, non seulement sur la région sacrée, mais aussi sur la région lombaire, les épaules, les fesses. Von Bulow la signale en Polynésie orientale, chez les habitants des îles Samoas, qui la considèrent comme un signe certain

d'origine samoa : car elle n'existerait que rarement, dans les cas de croisement entre blancs et samoas.

Baelz, à la même époque, rapporte sa présence chez 14 métis provenant de pères européens et de mères japonaises.

Ten Kate, à la suite d'un voyage aux îles Sandwich, confirme les dires de Okabe ; il ajoute même, qu'on doit y considérer son absence comme exceptionnelle.

Jusqu'en 1903, aucun travail d'ensemble sur la question n'avait été publié : c'est seulement à cette époque qu'Adachi, médecin japonais, pendant son séjour en Europe, fit paraître dans *Zeitschrift für morphologie und anthropologie,* son étude sur le pigment chez l'homme et chez le singe. Après avoir longtemps cru que la tache, observée dans la race jaune, était un signe certain de descendance mongole, il se demanda si on ne la rencontrait pas parfois, d'une façon exceptionnelle, chez les Européens. Dans ce but, il examina au microscope la peau de la région lombaire de sujets blancs, cherchant à y découvrir le pigment caractéristique. Ses recherches portèrent sur 78 cadavres d'enfants et d'adultes. Si jamais il ne rencontra de taches bleues, il put cependant mettre en évidence, dans près de la moitié des cas, de grandes cellules fusiformes à pigment, sans aucun doute moins nombreuses que celles décrites chez le nouveau-né japonais, mais, par ailleurs, leur ressemblant à s'y méprendre. Il tira donc cette conclusion, que la présence ou l'absence d'une coloration limitée de la peau, était seulement une

question de quantité. Il détruisit ainsi la vieille croyance populaire et scientifique.

Quelques semaines plus tard, un jeune enfant bavarois, dont nous donnons plus loin l'observation, fut reconnu par ADACHI et par son compatriote FUJISAWA, porteur de taches et venant ainsi confirmer ce qui n'était qu'une hypothèse.

A la suite de cette communication, les médecins européens eurent l'attention éveillée.

A Prague, en 1906, EPSTEIN signale la présence de taches congénitales quatre fois sur plus de 2.000 enfants examinés à cet effet.

L'année suivante, TUGENDREICH l'observe deux fois.

La même année, DA COSTA FERREIRA en rapporte un cas à la Société d'Anthropologie de Paris, tandis que MENABUONI publie, en Italie, l'observation d'un enfant, né de parents florentins, sur lequel étaient groupées des taches dans le dos, depuis la région interscapulaire jusqu'à la partie inférieure de la région sacrée.

En Bulgarie, WATEFF publie la statistique la plus importante, puisque sur 3.500 sujets, examinés tant dans son service hospitalier que dans sa clientèle de ville, 20 sont porteurs d'une ou de plusieurs taches.

A l'étranger enfin, en 1909, des auteurs européens, KOOS et SCHRAMECH, en Allemagne, SCHIAVETTO, en Italie, communiquent de nouvelles observations.

Tel est le résumé historique de la question en dehors de France jusqu'à maintenant. Chez nous, les anthropologues sont les premiers qui se soient occupés de ce sujet. En 1896, BLOCH, dans ses travaux sur le sys-

tème pileux et la coloration de la peau, étudie la tache bleue congénitale, tirant même des conclusions sur l'origine dermique du pigment.

Puis DENIKER, à la Société d'Anthropologie, dans plusieurs communications, dont une est accompagnée d'une carte indiquant la répartition géographique de cette particularité, essaie d'en déterminer la valeur.

Le commandant BONIFACY signale sa présence chez les Annamites; le médecin colonial MATIGNON, chez les Chinois.

En 1908, dans une thèse très intéressante et très documentée sur « Les manifestations mongoloïdes chez les enfants européens », Mlle LUTROVNICK parle brièvement de la tache, mais sans apporter aucune observation. C'est seulement en 1909, qu'APERT, à la Société médicale des Hôpitaux, peut publier la première. Quelques mois plus tard, H. CARNOT dans une thèse de doctorat sur ce sujet, ajoute un second cas.

Depuis 18 mois, sans parler des articles publiés par APERT dans la *Presse Médicale*, par COMBY dans les *Archives de Médecine des Enfants*, plusieurs cas de taches ont été publiés par COMBY et ses élèves, par APERT à Paris, par JOB et CAUSSADE à Nancy, par PLANCHU et RENDU à Lyon. Enfin, tout récemment, CHATELIN put observer 25 cas de taches, parmi les enfants soignés à la Consultation des Nourrissons des Enfants-Assistés; ces résultats firent l'objet d'une communication à la Société d'Anthropologie, dont le résumé a été publié dans le journal *La Clinique infantile*.

Au moment où nous terminons cette thèse, plusieurs observations ont été publiées à l'étranger.

Mlle TULA ROVIRA en cite 46 recueillies à Montevideo; et le Dr LUIGI CONSIGLIO en rapporte 32 à Parme. Les proportions établies par ces auteurs sont légèrement supérieures aux nôtres (1).

---

(1) Sobre la mancha azul mongolica congén ta (*Archivos [illegible] no-Americ[illegible] P[illegible]*, Juin 19[illegible]. Mlle TULA ROVIRA).

Contributo allo studio delle macchie Mongoloïdi (*La Pediatria*, juillet 19[illegible]). Docteur LUIGI CONSIGLIO.

CHAPITRE II

ÉTUDE CLINIQUE

Tandis que chez les peuples de race jaune, la tache ne manque pour ainsi dire jamais, chez les peuples de race blanche, au contraire, elle constitue un phénomème anormal. Son étiologie est encore obscure : ce qui expliquera en partie la difficulté, où nous serons plus tard, pour indiquer sa signification. Les statistiques faites en Europe ne sont pas assez importantes pour établir sa fréquence.

Depuis que l'attention est attirée sur la tache bleue, le pourcentage devient chaque jour plus fort. C'est ainsi, par exemple, qu'Epstein, à Prague, la signale 4 fois sur 2.400 enfants, soit dans une proportion de 1 fois sur 600, et que dans une seconde série il observe

25 fois sur 5.500 sujets, soit dans une proportion de une fois sur 220.

A Sofia, WATEFF la trouve un peu plus souvent : 20 fois sur 3.500 enfants, c'est-à-dire une fois sur 175. Dans un article, paru au début de cette année, CHATELIN donne une proportion beaucoup plus forte (1,25 pour 100). On peut dire toutefois, que chez les blancs la tache à pigment est très rare.

Il serait intéressant de savoir, si les parents des enfants porteurs de taches ont eu eux-mêmes le « dos taché » ; mais, dans toutes les observations, sauf dans la première publiée par APERT, les réponses à cette question sont ou vagues ou franchement négatives. Mais, régulièrement, le père ou la mère sont bruns ; cette coloration foncée des cheveux, des yeux et du teint a, du reste, toujours été signalée chez les sujets porteurs de taches, sauf dans un cas de APERT et dans un autre cas de CHATELIN, où ils étaient pourvus d'une abondante chevelure blonde. Parfois même, on a remarqué une accentuation de la coloration des autres téguments : négrétie des petites lèvres, des bourses (CHATELIN), taches noires irrégulières sur la conjonctive oculaire (APERT, H. CARNOT).

Ajoutons qu'on a pu observer des taches sur des enfants de même famille : TUGENDREICH, APERT, FUJISAWA en ont rencontré chez deux frères, WATEFF chez trois frères ou sœurs.

La tache congénitale, d'une façon générale, est bleue, siège dans la région sacrée, est de forme arrondie, nullement surélevée, glabre, de la largeur d'une pièce de

10 centimes et ne disparaît pas par la pression. Mais ces caractères ne sont pas immuables; certains peuvent manquer, et elle se présente alors sous des aspects particuliers, que nous allons passer en revue.

Tout d'abord, si la coloration est, dans la plupart des cas, d'un bleu ardoisé mat, rappelant, comme l'ont dit APERT et COMBY, un tatouage ou une ecchymose sous-cutanée, elle peut avoir d'autres teintes. Rarement brune, comme l'a vu WATEFF chez un enfant Bulgare, elle peut être d'un bleu scintillant et vif chez les Japonais purs, tandis qu'au contraire elle est beaucoup moins apparente chez les enfants d'un croisement Aïno-Japonais, ou d'un croisement Aïno-Caucasien. En Chine, d'après MATIGNON, elle serait grisâtre, parfois plus sombre et même noire. Suivant RIVET, chez les Indiens de l'Amérique du Sud, dans l'Equateur, au Pérou, elle constitue un signe certain de métissage dans le milieu populaire de là-bas, où elle est familièrement appelée : « l'émeraude de famille », « l'esmeralda de familia ». Parmi les blancs du pays, l'expression de « postérieur vert » est une injure telle, que les possesseurs de la tache se gardent bien de la montrer.

Mais qu'elle soit bleue, verte ou foncée, tantôt la coloration est uniforme dans toute son étendue, tantôt une partie centrale plus foncée est entourée de segments plus clairs; parfois même de véritables îlots forment autour de la tache des macules plus petites, dont la coloration rappelle celle de l'olive.

Le siège de prédilection de la tache congénitale est

la région sacrée; couvrant par son bord inférieur l'extrémité supérieure du sillon interfessier, elle occupe plus haut la région de la colonne vertébrale correspondante, envahissant plus ou moins les territoires voisins. Parfois elle est juxta-sacrée, laissant libre la partie médiane. Très fréquemment elle siège sur les lombes, sur les fesses, plus particulièrement, suivant MATIGNON, sur la fesse droite dans sa partie externe. Dans 4 cas sur 132 de CHEMIN, elle occupe la face postérieure de l'épaule, où l'a vue également FUJISAWA. Fréquemment aussi, on l'a signalée le long de la colonne vertébrale; dans ce cas elle est le plus souvent multiple : ou bien plusieurs taches sont superposées l'une au-dessus de l'autre, parallèlement à l'épine dorsale, comme dans une observation de CHATELIN; ou bien de part et d'autre, 2, 3 ou même un plus grand nombre de taches réunies entre elles et formant de longues traînées bleuâtres, occupent des régions symétriques. Tels sont les sièges les plus fréquents.

Très rarement observée sur les membres, au niveau des articulations (Schiavetto), elle a cependant été vue sur la face antéro-externe de la cuisse droite par CHATELIN, sur le dos de la main et sur la nuque par KONIGSTEIN. Il ressort de cet exposé que la tache bleue occupe régulièrement sur le tronc comme sur les membres, le plan de l'extension. ADACHI l'a vainement cherchée sur la paroi abdominale, où BAELZ ne l'a rencontrée qu'une seule fois. Celui-ci, dans un article publié en 1885 sur les particularités physiques des Japonais, avait déclaré que la tache bleue ne se manifestait jamais sur le visage. Mais plusieurs

auteurs ont rapporté des observations qui détruisent cette croyance. ADACHI a vu un enfant portant une tache sur la face antérieure, et une autre sur la face postérieure du pavillon de l'oreille; ce fait, du reste, vient corroborer ses recherches microscopiques, qui lui avaient plusieurs fois permis d'observer des cellules à pigment dans la peau du lobule de l'oreille. Signalons enfin, pour mémoire, les deux observations où WATEFF signale, dans la première, la présence d'une tache sous le nez, et, dans la seconde, la présence de deux taches sur le sommet de la tête, et celle de TASHIRO, où il est fait mention d'une tache bleue typique sur le front.

Irrégulièrement circulaire dans la race jaune comme dans la race blanche, la tache se manifeste souvent, suivant la comparaison de APERT et de COMBY, sous la forme d'une raquette, le manche très court répondant à l'extrémité supérieure du pli interfessier, et parallèle à lui, et la partie supérieure élargie, recouvrant parfois d'une façon symétrique, parfois d'un côté plus que de l'autre, la région de la colonne vertébrale. Très souvent la tache est plus régulière, de forme presque exactement circulaire. ADACHI et FUJISAWA, CHATELIN l'ont vue allongée. Chez un enfant dont nous donnons l'observation plus loin, elle est presque ovalaire, étendue dans le sens transversal, débordant d'une façon égale de chaque côté la ligne des apophyses épineuses. Dans certains cas, WATEFF l'a vue anguleuse: triangulaire ou quadrangulaire. DA COSTA FERREIRA rapporte le cas d'un jeune enfant de

17 mois, porteur d'une tache présentant des caractères de forme particulière : large dans la région sacrée, elle devenait étroite, sinueuse, fragmentée dans la région lombaire, diminuant de largeur jusqu'à la partie inférieure de la région interscapulaire, où elle se terminait. Sur les lombes, cette tache en entourait une autre, bien définie, elliptique et de couleur franchement brune, rappelant par son aspect une autre plus petite, située à droite et un peu au-dessus de la première. On voit donc que la forme est très variable ; souvent même il est difficile de la déterminer. Les limites sont en effet parfois si peu précises, les bords si estompés, que la coloration diminuant d'intensité du centre vers la périphérie, il est impossible de voir exactement où elle commence et où elle finit ; dans ces cas, on se trouve en présence de véritables traînées peu colorées, où tranchent de petites macules plus fortement teintées.

D'une façon générale, la peau qui recouvre la tache congénitale est complètement glabre ; on peut toutefois citer une observation de Chatelin, où il y avait hypertrichose, généralisée du reste à tous les autres téguments du corps, et une autre de Wateff, où une tache très brune, ovalaire, située dans la région sacro-lombaire, était recouverte d'abondants poils noirs, longs et épais.

Bien qu'on parle toujours de « la tache bleue », semblant indiquer par là qu'elle est unique, les faits prouvent qu'elle est très souvent multiple. Wateff en a signalé 7 bien déterminées chez le même enfant ;

dans l'observation publiée plus loin d'ADACHI et de FUSIJAWA il y en a deux. Dans les 20 cas de CHATELIN, *cinq* fois seulement elle est unique; parmi ceux de Comby, deux fois sur cinq il y en a plusieurs.

Comme les autres caractères, les dimensions varient. De la largeur d'une pièce de 50 centimes, jusqu'à la largeur de la paume de la main, on trouve tous les intermédiaires. CHATELIN signale un enfant aux cheveux et aux yeux très noirs qui portait deux taches très foncées : la supérieure de 8 centimètres sur 12, l'inférieure de 17 centimètres sur 6. Elles peuvent être encore beaucoup plus étendues, comme on en trouve un exemple chez cet enfant vu par CHEMIN, sur les fesses, les lombes, et le dos duquel étaient étendus de larges placards.

A côté de ces signes, couleur, siège, forme, étendue dont les détails peuvent varier, il en est un, négatif, qui n'a jamais été trouvé en défaut. Il n'y a pas de surélévation, et par la pression on ne provoque ni la moindre douleur, ni surtout le plus petit changement de coloration. Dans les cas, où l'on est embarrassé, il est même du plus grand service, et permet de se prononcer à coup sûr. MATIGNON conseille de se servir de la pression, quand la tache est peu colorée : la région douteuse comprimée avec la pulpe de l'index, devient pâle et permet au pigment de trancher par ses reflets bleuâtres.

La tache bleue est surtout visible chez le jeune enfant. Apparaissant vers le cinquième mois de la vie intra-utérine, d'après DENIKER, elle atteint son maxi-

mum d'intensité à la fin de cette période. C'est, en général, dans les premiers mois qu'elle est signalée.

Dans les 20 observations de CHATELIN un seul sujet avait 4 mois. Puis entre la première et la deuxième année, la tache tend à disparaître : son intensité devient moins vive, ses bords, s'ils sont nets, s'estompent, la disparition de la pigmentation se faisant de la périphérie vers le centre. Puis, vers la cinquième ou la sixième année, aucune tache ne subsiste : tous les auteurs sont d'accord sur ce point. Cependant COMBY a rapporté l'observation d'un enfant de 13 ans dont la tache subsistait encore. Il faut dire toutefois que, non seulement le porteur était très petit pour son âge, et aussi que, très noir de cheveux, il avait la peau pigmentée comme un Addisonien.

OBSERVATIONS

OBSERVATION 1

Adachi et Fujisawa (à Munich). *Tache congénitale mongolique chez un enfant européen.* — (*Zeitschrift für Morphol. und Anthropol.*) 1903, vol. VI, p. 132.

Observation accompagnée d'un dessin en couleur.

En 1902, Adachi a rencontré, avec Fusijawa, au cours de son voyage à Munich, un enfant porteur de la tache en question. Fusijawa n'a rencontré que ce cas, parmi 50 enfants examinés à ce point de vue.

Le père est de Mâhren (mais non de race hongroise). La mère est Bavaroise. Tous les deux avaient les yeux et les cheveux bruns. On n'a pu savoir si le père et la mère présentaient ces taches dans leur enfance.

Le sujet en question est leur premier enfant, né le 16 juin 1902. Sept semaines plus tard, le 4 août, l'enfant vient pour un granulome de l'ombilic à la Polyclinique, où la tache fut découverte. Deux jours plus tard, nous l'avons fait dessiner chez ses parents. La peau de cette petite fille était d'un rouge brunâtre; ses yeux et ses cheveux étaient bruns.

La grand'mère raconta qu'une semaine après sa naissance, elle avait remarqué, sur la fesse droite, une tache bleue, et

une autre dans la région rénale une semaine plus tard. La première est arrondie, large comme l'extrémité d'un pouce. La seconde, proche de la première, est allongée, de la largeur du pouce, et à demi-cachée dans le sillon interfessier. Ces taches présentent des reflets bleuâtres ou d'un gris ardoisé, et ne se modifient pas par la pression du doigt. Elles ne sont pas surélevées; le système pileux ne présente rien de particulier à cet endroit. Elles sont tout à fait comparables à celles que l'on peut rencontrer tous les jours chez les enfants japonais, sur la peau des régions fessière et rénale. On ne trouva aucune tache sur les autres parties du corps.

La grand'mère ajoute qu'elle n'a encore observé aucune modification de ces taches depuis l'époque de leur apparition.

Le 23 septembre, elle nous écrivit que les taches de l'enfant étaient devenues un peu plus pâles. (Strasbourg, le 28 octobre 1902.)

OBSERVATION II

Apert. Publication complète dans les *Bulletins de la Société médicale des Hôpitaux de Paris,* n° 26, juillet 1909, p. 164.

Premier cas publié en France

Ce cas d'un enfant masculin de deux ans est intéressant à plusieurs points de vue que nous allons considérer.

D'abord il présente plusieurs taches : l'une, « de couleur ardoisée, forme une sorte de raquette dont le manche répond au pli fessier; il y a en outre une tache plus foncée de la dimension d'une lentille, au haut de la fesse gauche, et deux taches pâles plus étendues au niveau de la région lombaire et dorsale inférieure ». La tache sacrée foncée et la tache lombaire pâle se confondent, et ainsi se trouve réalisée la forme la plus fréquente, en poire, comme l'avait remarqué Chemin, avec une petite extrémité bleu noir, cachée dans la partie supérieure du pli interfessier et la grosse extrémité, bleu clair, s'étalant sur la région lombaire sacrée.

Si on examine le sujet, « il est très brun de teint; il a les cheveux châtain foncé et les iris brun foncé. En outre, il présente sur la conjonctive du bulbe de l'œil droit trois petites taches noires, irrégulières, comme on en voit très souvent sur les yeux des nègres et très rarement sur les yeux des Européens ».

Donc l'enfant, ici, n'échappe pas à la règle.

Examinons les parents : la mère est brune, mais pas particulièrement; elle a les cheveux châtain foncé, les iris bruns, la peau claire, les traits caucasiens. Elle est née à Paris, de père et de mère Parisiens. Quant au père, « au dire de la mère, il a la figure colorée, les cheveux et la barbe châtain clair tirant sur le roux, les yeux verts... Ses ancêtres étaient, paraît-il, originaires de Nancy, mais fixés à Paris depuis plusieurs générations ». En somme, ici, des parents un seul est brun : la mère, et encore a-t-elle plutôt la peau d'une blonde. Le fait mérite d'être signalé.

Autre fait : « Un frère aîné de l'enfant, né en 1903, mort en 1906, a eu la tache bleue et l'avait encore au moment de sa mort. Ce frère était, lui aussi, brun de peau et avait les yeux noirs; mais ses cheveux étaient franchement roux. »

Enfin, une autre phrase attire l'attention : « A noter que la grand'mère maternelle présente, paraît-il, sur la figure, un grain de beauté plan de coloration bleue, que l'on pourrait prendre pour une mouche faite volontairement avec un crayon bleu. »

OBSERVATION 3

CARNOT. *De la tache bleue congénitale mongolique.*

(Thèse de Paris, 1909, p. 32.)

L'enfant dont il s'agit est une petite fille née au début du mois de juin, à Paris. La tache a été reconnue par M. SCHWAB, chef de la clinique d'accouchement à la Faculté, qui a bien voulu nous en faire part. Cette tache est unique. Assez régulièrement arrondie ou mieux, ovalaire, elle siège à la région

sacrée, exactement sur la ligne médiane, et présente un petit prolongement qui est caché dans la partie supérieure du sillon interfessier. Ses dimensions égalent celles d'une pièce de deux francs environ. Sa couleur, quelques jours après la naissance, était bleu violacé, ayant l'aspect d'une véritable tache ecchymotique. Trois mois après, sa coloration est bleu clair; mais le centre est plus foncé que les bords, si bien que ceux-ci ne sont pas nettement limités.

L'enfant, née à terme, est très bien portante. La couleur très brune de sa peau attire l'attention. Ses cheveux sont noirs, l'iris est brun foncé, et la conjonctive, sans présenter de taches de nature pigmentaire, est uniformément de coloration gris-jaunâtre. Les organes génitaux externes sont aussi de couleur foncée.

Cette enfant rappelle donc les nouveau-nés des races de couleur, du moins seulement par ces pigmentations partielles, car ses traits sont bien ceux d'un enfant européen. D'ailleurs, cette teinte brune est devenue moins prononcée, à l'âge de trois mois, en même temps que pâlissait la tache sacrée.

La mère de l'enfant n'est pas brune : ses cheveux sont châtain clair, elle a la peau blanche, toutefois les iris bruns. Elle est née en France, mais de parents algériens; ceux-ci n'étaient d'ailleurs pas particulièrement bruns.

Le père, au contraire, est extrêmement foncé : cheveux, iris, peau. Il est presque de teint jaune olivâtre. Il est né en Algérie; son nom, C.... OUL, indique bien son origine. Ses parents sont Algériens, et, comme lui, bruns. Mais, dans l'une et l'autre famille, on ne se souvient pas d'avoir vu une seule fois, une tache bleue semblable. Ceci a une certaine importance, car l'origine algérienne peut faire surgir une question de race de couleur, mais on n'en trouve aucune trace dans la famille, en remontant à plusieurs générations. La souche européenne semble certaine. Nous verrons, d'ailleurs, qu'il ne faut donner qu'une importance relative à la question des croisements de races dans l'apparition et l'origine de la tache bleue congénitale mongolique.

OBSERVATION 4

Apert et Pruvost. — *Un cas de nœvus kératosique linéaire, dont l'un avec taches mongoliques.* — (*Bulletin de la Société de Pédiatrie de Paris.*) Décembre 1909; p. 505.

Enfant âgé de 21 mois. Sur la face antérieure et sur la face postérieure du tronc et sur les membres supérieurs, surtout à droite, on remarque des traînées de kératose linéaire à forme verruqueuse, sèches, écailleuses, ne formant nulle part de grandes plaques icthyosiformes. Au bout de 15 jours, l'enfant était débarrassé des plus saillantes de ces productions épidermiques, à la suite d'un traitement qui consistait à l'enduire de glycérine neutre le soir, et à le baigner le matin, dans un bain d'amidon.

A la région sacrée, existent des taches de tout autre nature et qui sont très reconnaissables pour des taches mongoliques, surtout maintenant que l'enfant est décapé.

La plus grande est arrondie, médiane, située au-dessus du pli interfessier, en plein sacrum. Deux autres, en forme d'amande, à axe transversal, existent à la région lombaire à droite de la ligne médiane.

La supérieure déborde en dehors l'inférieure. La plus grande a trois centimètres de large sur un centimètre de haut.

Leur couleur est ardoisée, gris bleuté, rappelant la couleur des veines sous-cutanées. Elles ne s'effacent aucunement par la pression, qui les rend, au contraire, plus visibles, en anémiant la peau circonvoisine.

Les parents ont noté expressément ces taches dès la naissance. Au contraire, les lignes de kératose n'ont apparu que plus tardivement. L'enfant n'en avait pas trace, quand il a été placé en nourrice quelques jours après sa naissance.

C'est à partir de l'âge de 10 mois que les lésions auraient débuté. Aucune lésion de kératose, pas plus qu'aucune tache mongolique n'existe, à la connaissance du père et de la mère, dans leurs familles.

L'enfant est brun, comme tous les sujets chez qui on a trouvé jusqu'à présent la tache mongolique.

La mère est châtain foncé; le père est franchement brun de cheveux et d'yeux et a la peau très foncée, mate, jaunâtre. Il n'a toutefois aucun caractère mongolique; le facies est caucasique, les cheveux bouclés et fins. Il est Normand, né à Rouen, et ne connaît aucun croisement avec une race de couleur parmi ses ascendants. La mère non plus.

OBSERVATION 5. — Léontine P..., 38 jours. Poids : 3 kilogrammes 440; taille : 0 m. 53; cheveux blonds, yeux noirs; une tache face externe de la cuisse droite (1).

OBSERVATION 6. — Raymond T..., 5 jours. Poids : 3 kil. 250; taille : 0 m. 535; deux taches très nettes, sacrées; yeux bruns; cheveux bruns; première biopsie.

OBSERVATION 7. — René C..., 12 jours. Poids : 2 kil. 800; taille, 0 m. 50; yeux et cheveux bruns; peau brune; deux taches légères.

OBSERVATION 8. — Joseph V..., 8 jours. Poids : 2. k. 350; taille : 0 m. 44; yeux et cheveux bruns; hypertrichose généralisée sans localisation prédominante; léger ictère; deux taches très légères

OBSERVATION 9. — Lucien G., 4 mois. Poids : 8 kil. 500; taille : 0 m. 76; yeux et cheveux bruns; cinq taches, dont deux très marquées; deuxième biopsie.

OBSERVATION 10. — Alice A..., 11 jours. Poids : 3 k. 150; taille : 0 m. 51; yeux gris foncé; cheveux châtain; une tache petite, légèrement colorée, de siège typique.

OBSERVATION 11. — Angèle F..., un an. Poids : 8 k. 400; taille : 0 m. 70; cheveux et yeux très noirs; peau brune; deux très grandes taches, très colorées, la supérieure de 8 cm. x 12 cm., l'inférieure de 17 cm. x 6 cm.

---

(1) Les observations de V à XXIV inclusivement ont été relevées dans « La Clinique Infantile » du 15 février 1901, page 97, et sont de M. Chatelin.

Dans les mêmes observations quand le siège précis des tâches n'est pas spécifié c'est qu'elles ont leur situation habituelle dans la région sacrée (Note de l'auteur)

OBSERVATION 12. — Louis G..., 13 jours. Poids : 3 k. 500; taille : 0 m. 515; yeux et cheveux bruns; tache moyenne typique.

OBSERVATION 13. — Jeanne K..., 1 mois. Poids : 3 k. 250; taille : 0 m. 51; yeux et cheveux bruns; deux taches nettes.

OBSERVATION 14. — Marcelle A... Poids : 8 k. 100; taille 0 m. 69; yeux gris très foncés, cheveux bruns; trois taches très nettes, disposées transversalement l'une au-dessus de l'autre dans la région sacro-lombaire.

OBSERVATION 15. — Albertine G..., 3 mois. Poids : 4 k. 500; taille : 0 m. 52; yeux et cheveux bruns; trois taches très nettes à la partie supérieure de la face externe de la cuisse droite.

OBSERVATION 16. — Marie-Louise G..., 20 jours. Cheveux châtains, yeux noirs; tache bleue sacrée typique.

OBSERVATION 17. — Jenny G..., 2 mois; israélite (seul cas). Peau et cheveux bruns; yeux noirs, tache typique de 3 cm. de diamètre

OBSERVATION 18. — Gilbert A..., 1 mois. Poids : 3 k. 200; taille : 0 m. 51; cheveux châtains, yeux noirs; légère nigritie des bourses; trois taches ovalaires sacro-fessières.

OBSERVATION 19. — M. O..., 15 jours. Poids : 2 k. 850; taille : 0 m. 46; légère nigritie des petites lèvres; tache juxta-sacrée droite, de 6 cm. × 4 cm. 5.

OBSERVATION 20. — Raymond Th..., 2 mois. Poids : 2 k. 250; yeux et cheveux noirs; taille : 0 m. 53; deux taches, l'une à siège typique de 3 cm. 3; l'autre un peu plus haut sur la ligne médiane de 2 cm. × 2 cm.

OBSERVATION 21. — Marie-Carmen A..., 1 mois; yeux et cheveux noirs; peau très brune; quatre taches échelonnées le long de la colonne vertébrale; la plus basse est la plus foncée, les autres diminuent d'intensité avec la hauteur du siège.

OBSERVATION 22. — Henri M..., 2 mois. Poids : 4 k. 050;

taille : 0 m. 56; yeux et cheveux bruns; tache typique paramédiane.

OBSERVATION 23. — Jean C..., 2 jours. Poids : 2 k. 600; taille : 0 m. 45; yeux et cheveux très noirs.

Pigmentation brune très marquée de toute la peau. Tache bleue sacrée très foncée. Nigritie des bourses très intense. Il s'agit d'un enfant gardé depuis un mois à la nourricerie; sa coloration brune est devenue de plus en plus intense, en même temps que le type mulâtre s'accusait davantage. Une biopsie a été pratiquée.

OBSERVATION 24. — Denette D..., 13 mois. Poids : 10 k. 600; taille: 82 cm. 2; cheveux châtains, taches multiples disposées transversalement dans la région sacrée.

OBSERVATION 25

Comby. Tache bleue mongolique. *Archives de Médecine des enfants,* 1910, n° 11, p. 854.

Garçon de 13 ans, israélite, très petit pour son âge, noir de cheveux et ayant la peau pigmentée comme dans la maladie d'Addison. Cette pigmentation est d'ailleurs congénitale. Enfant intelligent. Hypospadias. Sa petite taille et sa gracilité font le désespoir de la mère, qui a deux autres enfants normaux. Elle voudrait le faire grandir. Après l'avoir fait déshabiller, je constate, en arrière, dans la région lombaire, à gauche de la colonne vertébrale, une tache bleue, indélébile, de la grandeur d'une pièce de 2 francs, assez régulièrement limitée. Pas de nœvi, pas de touffes de poils; aucune autre anomalie cutanée. Donc tache bleue mongolique chez un garcon de 13 ans, israélite, très brun, ayant un peu l'aspect asiatique et présentant une anomalie génitale (hypospadias).

OBSERVATION 26

Comby. — Tache bleue mongolique. *Archives de médecine des enfants,* 1910, n° 11, p. 855

Le 20 avril 1910, on me conduit un petit garçon de 13 mois,

né dans le département de Seine-et-Marne. Il présente au sacrum, sur la partie médiane, une tache ardoisée, qui gagne un peu en haut sur la region lombaire. Cette tache part du pli fessier médian et s'étend en haut et en dehors, couvrant une surface de 5 à 6 centimètres carrés. Sa couleur est nettement bleue et ardoisée. Plus haut, sur la région lombaire, se voit une tache moins foncée, mais de même nature. Enfant d'ailleurs très bien portant, quoique nourri au biberon. Il a six dents. Il a les cheveux châtains. La mère, très brune, a le teint un peu bronzé.

OBSERVATION 27

(Recueillie dans le service de M. Comby)

Garçon de 5 mois.

Antécédents héréditaires. — *Père,* âge de 29 ans. Parisien, a les cheveux châtains. *Mère,* âgée de 30 ans, originaire du Loir-et-Cher. Les parents n'ont pas le faciès asiatique. Pas d'autres enfants; une fausse couche.

Antécédents personnels. — Né à terme. Nourri au sein par la mère. A régulièrement progressé. Mais depuis six semaines, la respiration de l'enfant est devenue difficile et il présente du cornage, dû sans doute à une adénopathie trachéo-bronchique. La cuti-réaction à la tuberculine est positive.

Dès la naissance, la mère a constaté que l'enfant portait au-dessus de l'anus une tache bleue qui a persisté et présente actuellement les caractères suivants: située dans le pli interfessier, au niveau de sa partie supérieure, elle commence à 2 centimètres de l'anus et se prolonge sur 3 centimètres, débordant de 1 centimètre la ligne médiane. Sa forme est losangique, un peu lancéolée. De coloration bleue ardoisée, elle ne fait aucune saillie et ne s'efface pas sous la pression du doigt. A la surface, on n'observe aucun poil ni aucun autre élément plus coloré.

OBSERVATION 28

Recueillie dans le service de M. Comby.

Aline B..., 17 mois et demi.

Antécédents héréditaires. — *Père* : né à Paris d'une mère bordelaise et d'un père creusois. Cheveux bruns. *Mère* née dans la Creuse de parents creusois. Cheveux bruns. Pas d'étrangers dans la famille. Le *père* a eu la fièvre typhoïde. La *mère* est bien portante. Elle a eu un autre enfant, actuellement âgé de 13 ans, brun, noir de cheveux et d'yeux. Un troisième enfant, soigné pour obésité. Les cheveux bruns.

Antécédents personnels. — Née à terme; pesait 7 livres à la naissance. Nourrie au sein jusqu'à l'âge de 17 mois. 1re dent à neuf mois; ne marche pas encore. Pas de maladies antérieures. Depuis plusieurs semaines, la mère a remarqué l'incurvation des jambes, ce qui l'amène à la consultation. Elle ne tousse pas.

Examen. — Enfant légèrement pigmenté en brun. Cheveux et yeux bruns. Incurvation des tibias. Ventre gros. Thorax aplati latéralement. Chapelet costal. La fontanelle antérieure n'est pas encore fermée. Il y a un bourrelet malléolaire.

Dans la région lombaire, près de la colonne vertébrale, on remarque une tache de la grandeur d'une pièce de 10 centimes, de couleur bleue dans toute son étendue se confondant à la périphérie avec la peau environnante. Pas de douleur à la pression. Ne s'efface pas par la pression. Il n'y a pas d'induration.

En dessous de la tache précédente on en remarque deux autres : une à l'extrémité supérieure du pli fessier; l'autre allongée dans le sens transversal déborde de chaque côté de la colonne vertébrale. Ces taches ont été remarquées dès la naissance avec les mêmes dimensions qu'actuellement.

Le 22 juin 1911, le malade revient à la consultation. On voit alors sur les deux fesses une large tache plus pâle que

les autres et qui n'avait pas été vue lors des premiers examens (1).

OBSERVATION 29

(Recueillie dans le service de M. Comby)

Alice Ch., 9 mois et demi.

Antécédents héréditaires. — *Père :* 27 ans, bien portant, originaire de Clermont-Ferrand. — *Mère :* 24 ans, originaire de Saint-P..., département du Puy-de-Dôme.

Antécédents personnels. — Enfant unique, née à terme après une grossesse normale. Poids au moment de la naissance : 3 k. 500.

Nourrie au sein.

Il y a cinq mois, l'enfant a eu une lésion cutanée à la jambe droite et au bras droit.

Actuellement l'enfant présente au niveau de la joue gauche une lésion de la grandeur d'une pièce de 50 centimes, rouge, violacée, indurée, avec un point central jaunâtre et croûteux qui a tout à fait l'apparence d'un lupus tuberculeux. Au niveau de l'avant-bras droit, à la partie interne et moyenne existe une lésion d'autre nature qui rappelle la gomme tuberculeuse. Sur la partie postérieure de la cuisse droite se trouvent deux lésions semblables. A la face dorsale du pied gauche se voit une petite lésion qui semble être de la tuberculose verruqueuse. L'enfant tousse beaucoup et maigrit depuis une quinzaine de jours.

A la face postérieure du sacrum, un peu au-dessus du pli interfessier, on remarque une tache bleu-ardoisé, pâle, sans limites nettes.

L'enfant vue quinze jours plus tard a un état stationnaire. La tache sacrée n'a pas pâli.

---

(1) Cette observation et l'observation XVII ont fait l'objet de deux communications de M. COMBY à la Société Médicale des Hôpitaux en 1911, la première le 27 janvier 1911 en collaboration avec M. SCHRFIBER la seconde le 2 juin 1911 en collaboration avec M. LABOURDETTE.

CHAPITRE III

ÉTUDE MICROSCOPIQUE

Quelle est la cause anatomique de la pigmentation bleue de la tache congénitale? BAELZ le premier résolut la question par une étude microscopique approfondie. Les résultats furent confirmés plus tard par ADACHI, KARAKASCHOFF et tout récemment par CHATELIN. Ces différents auteurs s'accordent tous pour dire que la cause histologique de la coloration bleue de la tache, est la présence dans le derme de cellules chargées de pigment noir. Donc deux éléments entrent en ligne de compte : des cellules et un pigment particuliers; c'est précisément l'ordre que nous allons suivre dans notre exposé.

1° Cellules

Tout d'abord les cellules pigmentaires de la tache

bleue sont bien différentes des petites cellules régulières, ovalaires ou allongées, qui, situées dans le corps muqueux de Malpighi donnent, selon leur abondance, la coloration très foncée du nègre, la coloration moins brune des races de couleur, et la coloration légère des races européennes. De forme le plus souvent allongée, parfois étoilée, elles mesurent en longueur de 40 à 80 μ pouvant atteindre exceptionnellement 130 μ, et en épaisseur 4 à 10 μ.

Tandis que le protoplasma est brun, rempli de granulations noires, le noyau, au contraire, gros, ovalaire, situé au centre, tranche par sa coloration plus claire sur le reste de la cellule. Mais leur caractère le plus important est leur situation dermique. Nous rappellerons cependant, avant d'aller plus loin, qu'il existe dans le derme d'autres cellules pigmentaires; mais celles-ci sont moins nombreuses, plus petites et situées tout près de la couche basilaire, contribuant comme leurs voisines épidermiques à la coloration normale cutanée.

Ainsi comprises, les cellules à pigment, cause de la tache bleue, sont ordonnées et réparties de la façon suivante. Par leurs extrémités et leurs bords, elles poussent des prolongements qui, s'insinuant entre les fibres du tissu conjonctif, et en s'anastomosant les uns avec les autres, constituent de véritables amas cellulaires. Ceux-ci ordonnés en traînées horizontales, parallèles à la peau, suivent les capillaires, très souvent de si près, qu'ils donnent l'illusion de former leur paroi, et permettent de voir très distinctement leur

trajet et leurs anastomoses. A certains endroits, il y a même, suivant SCHIAVETTO, une légère ectasie vasculaire.

D'après ADACHI et BAELZ

On voit sur ce dessin de grosses cellules à pigment de Baelz, qui longent les capillaires, dont elles paraissent à certains endroits constituer la paroi. Quelques-unes sont plus éloignées des vaisseaux ; on les voit incluses entre les fibres conjonctives du derme.

Les unes et les autres sont plus pigmentées à la périphérie qu'au centre. (1)

Les cellules pigmentaires sont, disions-nous, intradermiques, et ce caractère ne fait, pour ainsi dire,

(1) Ce dessin est dû à notre ami d'ARGŒUVES ; nous tenons ici à le remercier.

jamais défaut. Elles sont isolées des glandes sébacées, des canaux des glandes sudoripares et des poils par une lame de chorion totalement dépourvue de pigment. Et de même, si dans certains cas très rares elles poussent des prolongements qui se mettent en contact avec les cellules de la couche basale, elles sont isolées de la même façon dans la majorité des cas, de l'épiderme. Les plus profondément situées sont séparées également du tissu cellulaire sous-cutané, par de minces couches conjonctives dermiques. Parfois cependant, quelques-unes, peu pigmentées, franchissent cette barrière, gagnent le tissu sous-cutané et se dispersent au milieu des cellules adipeuses environnantes. Mais, malgré ces très rares exceptions, ce sont bien les grosses cellules étoilées ou fusiformes du derme qui donnent à la tache congénitale sa coloration bleue caractéristique. Elles occupent les interstices des fibres conjonctives du derme, sans en augmenter l'épaisseur. Ainsi s'explique que la tache à pigment ne donne aucun relief à la surface cutanée. De même leur situation profonde fait comprendre que le pigment noir vu par transparence puisse paraître bleu. Les grains noirs d'encre de Chine introduits par tatouage dans l'épaisseur du derme, ne donnent-ils pas une coloration bleue, comparable du reste à celle de la tache mongolique?

Mais ces cellules de Baelz ne s'observent pas seulement dans la peau des sujets porteurs de taches; le microscope peut aussi les déceler, même sans qu'elles se manifestent par une coloration cutanée. Avant la

première observation prise dans la race européenne, ADACHI avait pu les mettre en évidence. Ses recherches furent pratiquées sur les cadavres de 76 blancs, parmi lesquels se trouvaient 38 enfants de 1 jour à 28 mois et 38 adultes. Chez les premiers il les rencontra, dans près de la moitié des cas, au niveau de la région lombaire. Les seconds n'en présentèrent que 4 fois, soit dans cette même région, soit (une fois) dans les muscles du pavillon de l'oreille. Les cellules observées étaient situées dans les couches profondes de chorion, et le plus souvent de forme allongée. Mais elles se trouvaient en moins grand nombre, et leur pigment était moins abondant, sauf dans deux préparations, où elles avaient tous les caractères de celles que plus tard décrivit BAELZ dans la peau des Asiatiques.

En présence de ces résultats positifs, ADACHI avait cherché à voir si ces éléments, observés au microscope, avaient engendré une tache visible à l'œil nu. Mais à ce moment, gêné par la coloration cadavérique, il n'avait pu se rendre un compte exact. Il en avait conclu cependant que la tache congénitale n'était pas forcément un caractère de race, qu'elle pouvait exister chez tous les individus, la seule différence entre sa présence ou son absence résidant dans la quantité des cellules et du pigment. Il put aussi remarquer que la richesse pigmentaire du derme est en raison directe de la richesse pigmentaire de l'épiderme. Dans ce cas particulier encore l'histologie nous explique donc que la tache est d'autant plus visible, qu'elle apparaît chez un enfant de race plus colorée. Sa couleur, en effet, n'est-

elle pas plus vive chez le Mongol que chez le Blanc? N'est-elle pas beaucoup plus fréquente chez les sujets bruns et de parents bruns, que chez les sujets blonds et d'origine blonde?

Avant d'aborder l'étude du pigment, nous devons dire un mot des recherches histologiques faites également par ADACHI chez les singes. Les résultats varient suivant les espèces considérées. Chez le chimpanzé, les cellules de BAELZ sont très rares; de forme étoilée, assemblées en traînées longitudinales le long des capillaires, elles occupent dans le derme de la seule peau des membres, leur situation caractéristique. Tandis que chez l'orang-outang, le cynocéphale, le macaque elles sont en très grand nombre, occupant toute la surface du corps à l'exception des paumes, des plantes et des surfaces de flexion, elles manquent totalement chez le gibbon. Leur absence dans cette variété contraste avec une abondance de pigments épidermiques telle, qu'elle rappelle la disposition de la peau du nègre. On en rencontre encore chez le mandrille où elles produisent une coloration très nette du museau. H. CARNOT fait remarquer que, parmi les singes, les plus élevés seulement dans les espèces simiesques (orang-outang, chimpanzé), possèdent des cellules de BAELZ, qui peuvent parfois se manifester par la présence d'une tache bleue congénitale. Mais on sait que dans des espèces très éloignées des mammifères (la baleine, par exemple, d'après ESCHRICHT), on les rencontre aussi dans la vie fœtale. C'est donc non pas un caractère de race, ni même un caractère

d'espèce, puisqu'il est assez instable pour apparaître dans les espèces les plus éloignées, comme dans les espèces les plus voisines.

2° Pigment

Ce sont ces grandes cellules de Baelz, étoilées ou fusiformes, rangées en longues traînées parallèles aux capillaires qui, jouant le rôle de chromatophores, portent le pigment. Celui-ci, granuleux, de couleur brune, et régulièrement réparti, ne donne pas la réaction du fer. Il semble cependant qu'on doive lui reconnaître une origine sanguine. N'avons-nous pas remarqué, en effet, que les amas des cellules pigmentaires suivent presque constamment les capillaires, semblant même à certains moments former en totalité ou en partie leur paroi

De ce fait d'observation, Karakaschoff a tiré cette conclusion tout hypothétique, mais très probable, que les cellules endothéliales des vaisseaux donnent naissance à des cellules filles, qui se chargent de pigment et deviennent dans la suite des cellules pigmentaires du derme. De la même façon, on peut expliquer aussi l'origine du pigment lui-même. Suivons, en effet, l'évolution des cellules de Baelz. Pendant le stade, où jeunes encore elles sont accolées à l'endothélium, les granulations contenues dans leur protoplasma sont en petit nombre et donnent la réaction du fer. Au contraire, quand elles sont arrivées à leur complet développement, quand elles sont littéralement bourrées de granulations, le pigment ne présente plus la réaction

du fer, et est devenu de nature mélanique. Il faut donc admettre que cette transformation chimique s'est opérée dans la cellule elle-même, le pigment étant tout d'abord d'origine vasculo-sanguine.

Partant de cette hypothèse, Bloch a essayé de résoudre la question de l'origine du pigment épidermique. Pourquoi, dit-il, ce dernier ne serait-il pas primitivement d'origine dermique, puis, dans la suite, transporté par des cellules migratrices qui, après avoir franchi la mince couche basilaire, viendraient définitivement prendre place dans la couche muqueuse de Malpighi? Ne voit-on pas parfois dans les préparations de la peau d'un sujet porteur de tache mongolique, de grandes cellules étoilées, aberrantes, disséminées dans la couche superficielle du chorion, et poussant des prolongements entre les éléments de la couche basilaire? Suivant Bloch, elles ne seraient que des intermédiaires entre les grosses cellules dermiques, et les petites cellules pigmentaires épidermiques. Cette supposition est d'autant plus vraisemblable que Grimm a pu observer dans le derme, des éléments caractéristiques de la tache congénitale sur un embryon de trois mois, à un âge où le pigment épidermique ne pouvait exister.

Ainsi semble donc résolue la question de l'origine du pigment épidermique et du pigment dermique. Mais, tandis que le premier est permanent, le second est, au contraire, transitoire. La tache mongolique disparaît toujours entre 3 et 6 ans, d'après les différents auteurs. Les cas où elle persiste, et, par consé-

quent, où persistent plus longtemps les cellules pigmentaires sont très rares. Nous donnons une observation de COMBY où le sujet porteur était âgé de 13 ans.

Mais comment disparaissent les cellules à pigment? Evoluent-elles vers l'épiderme et sont-elles éliminées par desquamation? Ou bien disparaissent-elles tout simplement par résorption? De ces deux hypothèses, impossibles l'une et l'autre à vérifier, la seconde paraît la plus vraisemblable. En effet, ADACHI, chez deux adultes, et BREUL, chez un vieillard de 60 ans, ont pu voir des cellules du derme, à contours indécis, déformées et bourrées de pigment brun. Probablement, s'agissait-il de cellules vieillies, en voie de dégénérescence, vestiges des cellules dermiques de la première enfance.

CHAPITRE IV

RÉPARTITION GÉOGRAPHIQUE ET FRÉQUENCE DE LA TACHE BLEUE CONGÉNITALE

La fréquence de la tache bleue est variable suivant les races; tandis qu'elle est habituelle chez les jaunes, elle constitue, chez les blancs, un phénomène anormal. Cette fréquence explique qu'elle a été signalée pour la première fois en Orient; sans parler de vieux livres de sanscrit, où il en serait question, il y a plusieurs siècles, il faut remonter jusqu'à la fin du XVIIIe siècle pour en trouver la trace dans les ouvrages médicaux du Japon. A cette époque, sa présence était une connaissance si commune, que certain romancier en fait mention. Actuellement, on la trouve là-bas dans une

proportion qui varie, suivant les auteurs, de 90 à 98 pour 100.

Pour BAELZ, pour ADACHI, qui ont donné de cette tache au Japon les études les plus détaillées, elle doit être considérée comme un véritable signe de race. Les Japonais estiment leurs enfants non « tachés » comme de descendance semi-européenne. Mais, fait digne de remarque, tous les habitants de l'empire du Japon actuel sont loin de posséder ce stigmate; les jeunes enfants des Aïnos, qui peuplent l'île Yéso, en sont dépourvus. Tous les auteurs sur ce point sont unanimes : KOGANÉI, SEBIKA l'ont rencontrée seulement dans les cas de croisement. Les Aïnos se différencient nettement de leurs voisins; par la couleur de leur peau, la hauteur de leur taille, l'abondance et la finesse de leurs cheveux, ils se rapprochent beaucoup des races européennes. Ces caractères, joints à l'absence de tache chez les Aïnos purs, ne confirment-ils pas cette opinion, admise par tous les anthropologistes, que cette peuplade est un rameau aberrant des populations caucasiques?

Dans les cas d'alliance entre les Chinois et les Japonais, les nouveau-nés viennent au monde porteurs de la tache sacrée. C'est qu'en effet, elle est aussi chez les enfants d'origine chinoise pure, considérée comme un caractère probant de race; MATIGNON a noté sa présence 97 fois pour 100. Il en est de même en Corée, d'après SEBIKA, en Annam, où une très intéressante étude a été faite par le commandant BONIFACY. Durant une séance de vaccination, faite dans la province de

Son-Tay, il a pu voir 110 enfants dont l'âge variait de un mois à 4 ans. Chez les enfants de un an, la proportion des sujets porteurs de « taches » était des deux tiers; au-dessus de 4 ans, elle n'était seulement que d'un tiers, et aucun des métis observés n'en avait.

Dans les îles de l'océan Indien, la tache bleue congénitale est également très fréquente. Chez les Malais, elle est mentionnée, non seulement sur la région sacrée, mais aussi sur d'autres parties du corps; elle serait même dans cette peuplade plus fréquente qu'en Chine, sa présence, suivant Baumgarten, existant dans la proportion de 99 pour 100.

Kohlbrugge, qui a séjourné à Java pendant 6 ans, la signale non seulement chez les enfants javanais de race pure, mais aussi chez les métis chinois. On peut lire dans un *Bulletin de la Société de Géographie commerciale de Paris* que les indigènes des îles Philippines sont porteurs de la tache; mais cette affirmation s'applique, vraisemblablement, à la seule tribu des Tagals, la plus importante de l'Archipel.

Chez les Polynésiens des îles Samoa, Hawaï, Tahiti, Marquises, comme du reste chez les Maoris de la Nouvelle-Zélande, elle se présente avec une régularité aussi grande que chez les Japonais, suivant les observations de von Bulow. Comme le fait remarquer Apert, ces populations, du reste, aussi bien par la linguistique que par l'anthropologie, sont rattachées aux Malais.

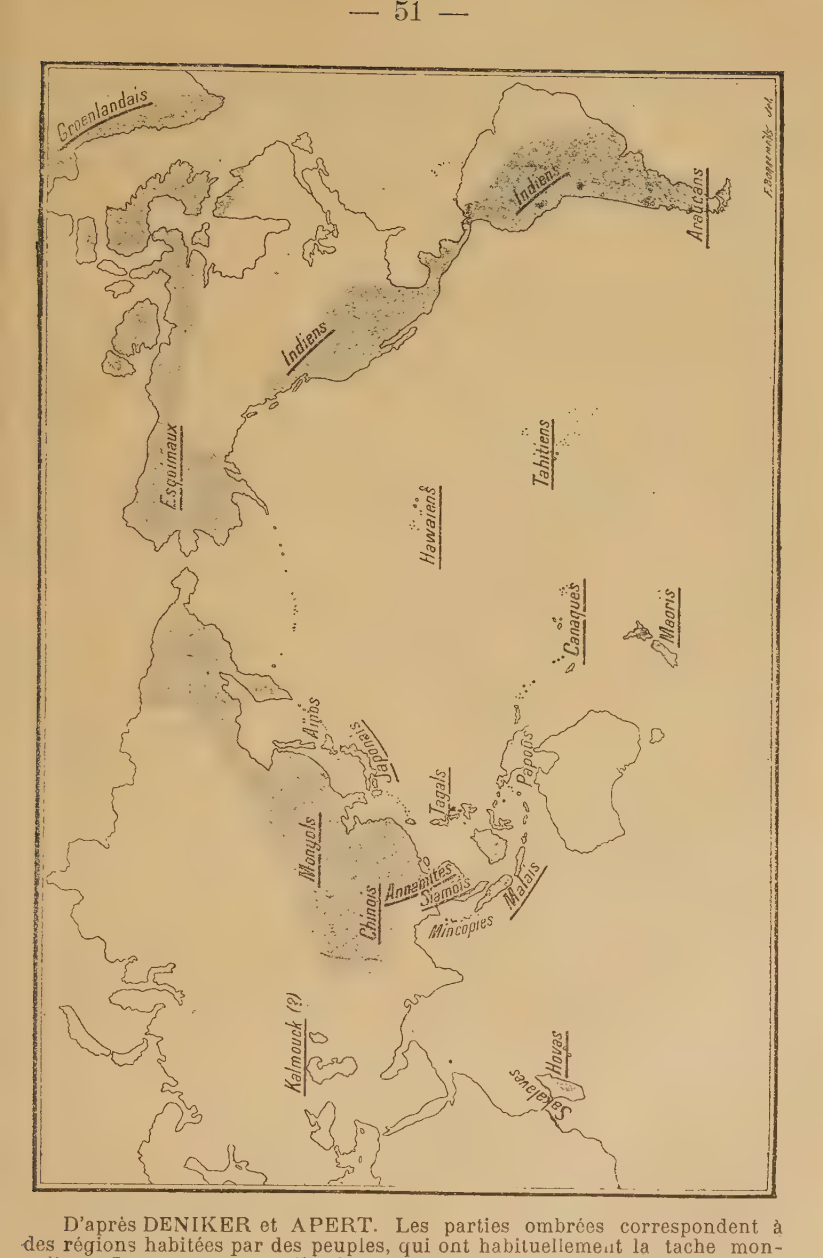

D'après DENIKER et APERT. Les parties ombrées correspondent à des régions habitées par des peuples, qui ont habituellement la tache mongolique. Les noms non soulignés, sont ceux de peuples, chez lesquels elle n'a pas été signalée d'une façon précise.

Les Hovas qui, pour des raisons identiques, paraissent être de même origine, portent régulièrement la tache, sauf en cas de métissage, ainsi qu'en témoigne le directeur de l'école de médecine de Tananarive, FONTOYNONT.

La tache congénitale ne se rencontre pas seulement sur les individus habitant les régions du côté Est de l'Asie, ou les îles des deux océans voisins. Mais, par l'intermédiaire des indigènes des îles Aléoutiennes, des bords du détroit de Behring, de l'Alaska, elle gagne le Groënland. Signalée pour la première fois à la fin du XVIIIe siècle, chez les jeunes Groënlandais, par un missionnaire danois, elle a été plus récemment observée par HANSEN et par NANSEN.

Puis, de ces deux régions, elle s'étend sur la côte occidentale des Amériques. Vue par HERMAN chez les habitants de l'île Vancouver, de la Colombie britannique, de la Californie, du Mexique, elle a été signalée par RIVET dans l'Equateur et au Pérou.

Tout récemment, LEHMAN-NIETSCHE l'a observée dans la République Argentine, chez les Araucans de Patagonie.

Telle est la répartition géographique de la tache dite mongolique. On peut donc dire qu'elle s'observe avec la régularité d'un signe de race, chez tous les peuples de souche indonésienne, et schématiquement qu'elle est limitée aux indigènes peuplant le pourtour de l'océan Pacifique.

Nous allons voir, au contraire, qu'elle est un phénomène très rare chez les blancs et chez les nègres, les

deux autres grands embranchements de la race humaine.

En Europe, la première observation, prise à Münich, remonte à 1903. Depuis cette époque, plusieurs statistiques ont été publiées. Sans parler de nouveau de celles de Wateff, d'Epstein, nous citerons les plus récentes. A. V. Koos eut la patience de rechercher la tache mongolique sur 15.000 malades soignés pendant plusieurs années à l'hôpital « Stéphanie », de Budapest; il la trouva 30 fois, c'est-à-dire, une fois sur 500. De ces sujets, 10 étaient d'origine tzigane, 15 Magyars et 5 Israélites. La proportion de Chatelin est beaucoup plus forte : sur 1.700 enfants, 20 la portaient, ou 1 sur 85. S'agit-il d'une série heureuse? On serait tenté de le supposer. Les autres cas publiés en France ont été des cas isolés, comme, du reste, ceux de da Costa Ferreira, en Portugal, et de Menabuoni en Italie.

On peut dire toutefois que la tache mongolique serait vue beaucoup plus souvent, si les médecins d'enfants et les accoucheurs avaient l'attention attirée sur elle. Il faut noter que les enfants qui en sont porteurs ont, dans la grande majorité des cas, des parents bruns, et sont eux-mêmes de cheveux, d'yeux et de teint foncés. Il est donc probable que, dans les nations européennes où dominent les blonds, elle se présente avec une moins grande fréquence : hypothèse confirmée en partie par le manque complet d'observations sur ce sujet, chez les Anglais, les Allemands du Nord et les Hollandais.

Dans la race nègre, la tache bleue n'a pas encore

été signalée d'une façon précise. Cette coloration ardoisée serait impossible à constater, pourrait-on croire, autrement que par le microscope, le pigment épidermique devant masquer le pigment dermique, chez des individus de couleur. Mais on sait que les nouveau-nés nègres restent complètement blancs pendant une semaine; la tache n'aurait donc pas manqué d'être observée. Or, il n'en est rien. Les réponses sur ce point sont ou vagues ou négatives. CHEMIN dit bien qu'un de ses amis, médecin à Madagascar, l'a vue de nombreuses fois chez des habitants de cette île; mais n'est-il pas simplement question de sujets Hovas qui sont d'origine malaise? On peut faire la même remarque pour l'affirmation de Mlle LUTROVNICK. Cet auteur, en effet, écrit que BRENNEMANN a observé des taches chez 35 nouveau-nés de couleur d'Amérique, sur 40 examinés; mais s'agit-il d'Indiens métissés ou de nègres purs? Il n'en dit rien.

Et quand LEHMAN-NIETSCHE affirme avoir vu la tache à la Plata chez des mulâtres, il oublie de spécifier s'ils étaient métissés ou purs de sang indien.

Donc, malgré cela, nous devons tenir comme habituelle l'absence de la tache bleue chez les nègres, d'autant plus que jamais aucun médecin colonial européen n'a apporté une observation positive. De plus, en ce qui concerne Madagascar, nous avons la réponse de FONTOYNONT à APERT : « Chez les Hovas non métissés, écrit-il, on trouve presque à coup sûr la tache; chez les nègres, on ne la trouve jamais; chez les métis de

ces différentes races, la proportion est des plus variables. »

D'une façon générale, la tache congénitale doit donc être considérée comme existant à titre d'exception seulement, dans les races nègres non métissées, comme dans les races d'Europe. Quant aux Négritos, la question n'est pas plus précise. Vivant dans certaines régions montagneuses des Philippines et des îles de la Sonde, ils diffèrent profondément par leurs mœurs, leur petite taille, et leur brachycéphalie, des nègres africains. Les nouveau-nés de cette peuplade portent-ils la tache? H. Carnot répond : oui. Il se base dans cette affirmation sur un récit de voyages; l'auteur, R. M., affirme avoir été frappé par la présence d'une tache bleue sur la région sacrée ou sur les fesses des jeunes enfants de ces îles. Mais, en dehors des Négritos, il y a aux Philippines plusieurs tribus de souche indonésienne qui suffisent à expliquer la présence de la tache chez les nouveau-nés.

Du reste, la tache n'a jamais été observée chez les habitants des îles Andaman, de race Négrito et purs de tout métissage, à cause de leur isolement; et cependant, si ce phénomène avait existé, il aurait été assurément signalé, de nombreux anthropologues ayant étudié ce peuple avec un grand intérêt. Donc, la conclusion est nette : chez les Négritos, comme chez les Nègres d'Afrique, la tache bleue à pigment ne s'observe qu'exceptionnellement. Chez les métis, on la voit plus souvent, mais dans des proportions variables.

CHAPITRE V

DE LA SIGNIFICATION DE LA TACHE BLEUE

A. — Dans la race jaune

Fatalement, parmi les peuples régulièrement porteurs de la tache bleue, la présence de ce phénomène devait susciter l'éclosion de croyances dans le milieu populaire, et de théories sur son origine dans le monde scientifique. Dans toutes les populations jaunes, ou d'origine asiatique, elle était et est encore considérée comme un signe de race. Les habitants des îles du Japon, y voyant autrefois une marque donnée par la puissance divine, disaient des enfants à « dos taché », qu'ils avaient été « pincés par le dieu de la naissance. »

Les premiers médecins qui la signalèrent dans leurs ouvrages essayèrent, eux aussi, de lui trouver une cause et de lui assigner une valeur. La plupart, dont les hypothèses sont parvenues jusqu'à nous par l'intermédiaire d'ADACHI, faisaient jouer au mécanisme de l'accouchement ou à la position du fœtus dans la cavité utérine, le principal rôle. SIGEN KAGAWA prétend qu'elle est en rapport avec la stase sanguine, produite dans l'utérus, à la suite de la constriction par une ceinture fortement serrée, dont font usage les femmes japonaises en état de grossesse. Pour RANSAI KAGAWA, elle provient du contact qui existe entre le placenta et la surface cutanée du fœtus; c'est pourquoi, elle s'observerait sur les épaules, en cas de présentation pelvienne, et, plus bas, dans la région sacrée ou dans la région lombaire, quand il y a présentation de la tête. La même remarque est faite par YSAO YAMADA. Sans doute la fréquence plus grande de la tache sur le sacrum ou sur les fesses s'accorde bien avec la fréquence de la présentation céphalique; mais, outre que les auteurs n'ont pas apporté sur ce point d'observations précises, jamais dans les cas européens ce fait n'a été signalé.

Enfin, plusieurs médecins, se faisant l'écho de croyances populaires, ont donné de l'origine de la tache bleue des explications qui nous paraissent enfantines et sans valeur. SHIUSEI OMAKI dit qu'elle est en rapport avec la corruption du sang, celle-ci relevant elle-même des mets absorbés par les femmes enceintes.

Shinsai enfin, plus récemment, la fait provenir de la pratique du coït pendant la grossesse.

A côté de ces théories, qui sont seulement des affirmations ne présentant qu'un intérêt historique, Bloch, en France, a cherché à fournir, de la présence de la tache congénitale dans la race jaune, une explication scientifique. Partant de ce fait qu'elle est héréditaire, et qu'elle est constituée par un amas pigmentaire, il pense que, seule, une race noire peut transmettre ce caractère, caractère qui offre actuellement une forme atténuée d'une pigmentation, répandue antérieurement sur toute la surface du corps. Pour lui, les Négritos qui habitaient anciennement la Chine orientale et la Chine méridionale, le Japon, où tranche encore maintenant leur type, sont les agents de transmission de cette sorte « d'organe rudimentaire ». Quant aux Esquimaux, aux Samoans, qui le portent également d'une façon habituelle, il aurait très bien pu leur être légué par une autre race noire.

En définitive, Bloch fait de la tache congénitale chez les représentants de la race indonésienne, un signe de reversion. Celui-ci, du reste, remarque-t-il, peut se rapprocher de plusieurs autres, en particulier, de celui qu'on a rencontré dans les populations blanches et dont Atgier a fourni des exemples chez les habitants de la Vienne : à savoir, que l'on voit des enfants naître avec la peau et les cheveux foncés, et devenir blonds en quelques mois, en même temps que la peau blanchit. Ceci proviendrait de ce que les ascen-

dants étaient eux-mêmes de cheveux d'yeux et de teint bruns.

B. — Dans la race blanche

Pour expliquer la présence exceptionnelle de la tache bleue dans les races européennes, plusieurs théories ont été proposées :

1° *La tache est une lésion anatomique* :

En 1907, à la suite de la communication de Wateff, Papillaut chercha, dans l'embryologie, l'explication de la tache bleue, et de son siège fréquent sur la région sacrée. Rappelant tout d'abord que la partie inférieure du rachis est prédisposée à des troubles fréquents dans son développement, il émet l'hypothèse que la tache peut très bien résulter d'accidents dans la soudure de la gouttière nédullaire ; de ces accidents le *spina bifida* représenterait le maximum, alors qu'elle ne constituerait que le vestige léger et transitoire d'une malformation remontant au stade de la vie intra-utérine. Cette supposition serait, dit-il, d'autant plus vraisemblable que, d'après les recherches histologiques, le pigment va de la profondeur vers la superficie.

Pour les mêmes raisons, Azoulay pense qu'on peut rapprocher cette tache de la touffe de poils que l'on rencontre chez certains individus ; celle-ci, on le sait, couvre souvent une dépression siégeant sur la colonne vertébrale, vestige de *spina bifida*.

Plus récemment, Variot, se basant sur la série heureuse de son élève Chatelin, interprète la tache comme

une simple malformation cutanée. Elle serait un véritable nœvus pigmentaire pur, c'est-à-dire une difformité constituée exclusivement par une anomalie de distribution de pigment et sans caractères néoplasiques. Il ne s'agirait que d'une hyperchromie congénitale circonscrite et limitée, une dyschromie par excès de pigment. Mais cette interprétation n'explique pas pourquoi elle siège le plus souvent dans la région sacrée, et toujours sur le plan d'extension.

2° *La tache provient d'un métissage éloigné.*

Que devient la tache en cas de croisement entre jaunes et blancs, ou entre jaunes et nègres? Sur ce point la documentation est abondante, mais aussi parfois contradictoire. D'après Grimm, les métis Aïno-Japonais et Euro-Japonais la portent aussi souvent que les Japonais purs; pour Baumgarten il en est de même chez les Euro-Javanais, chez qui on l'observe aussi souvent que chez les Javanais purs. Ainsi donc elle semble obéir aux règles qui régissent l'hérédité des caractères mendéliens dominants. « On sait, en effet, dit Apert, que, selon les lois de Mendel, certains caractères de variété, dits dominants, n'appartenant qu'à l'un des deux parents, se retrouvent néanmoins dans la totalité des métis de première génération. Si ensuite ceux-ci s'unissent entre eux, ainsi que leurs descendants, le caractère dominant (ici la présence de la tache) se trouve dans la population mixte qui en résulte, dans 75 pour 100 des sujets, et le caractère dominé (ici l'absence de tache) dans 25 pour 100. »

La dernière partie des lois de Mendel concorde du

reste très bien avec les observations; ne sait-on pas, en effet, que dans certaines races jaunes plus ou moins métissées, la proportion de la présence de la tache est seulement de 80 pour 100? Un léger métissage de certaines populations jaunes expliquerait donc comment tous les résultats ne sont pas conformes à la règle générale énoncée par GRIMM et par BAUMGARTEN. VON BULOW dit en effet que, si la tache existe le plus souvent chez les enfants provenant d'unions entre blancs et Samoans de race pure, elle manque au contraire le plus souvent chez ceux nés de croisements entre blancs et demi-sang blanc Samoans. Les constatations de FONTOYNONT, concernant les métis Hovas-nègres, de STARR sur les métis provenant d'un croisement entre Espagnols et Indiens, sont identiques.

Mais, quoi qu'il en soit de la fréquence de transmission de la tache bleue, cette transmission existe de jaune à blanc, ou de jaune à nègre. Ne peut-on pas supposer alors que la tache à pigment chez un sujet blanc, semblant indemne de tout métissage, relève d'une parenté lointaine avec un individu de sang jaune? Ce croisement pourrait remonter à l'époque des grandes invasions par les Mongols, aux diverses périodes de l'histoire. Les Huns, qui ont envahi au Ve siècle toute l'Europe occidentale et sont venus jusqu'aux portes de Paris, étaient de vrais Mongols. Plus près de nous, au XIIIe siècle, des Mongols, après avoir envahi toute la partie Est de l'Europe, y restèrent en partie: ils constituent maintenant cette tribu de Kal-

moulks qui sont fixés sur les bords du fleuve Volga et sur la mer Caspienne.

Mais les relations de race à race ne s'établissent pas seulement par des conquêtes brutales ; et il y eut à toute époque, entre l'Asie et l'Europe, des contacts qui n'ont pas été sans amener, chez certains individus, une corruption du type pur.

3° *La tache est une anomalie de mutation.*

Plus séduisante est cette dernière théorie, défendue brillamment par APERT, dans plusieurs publications. Pour lui, il est possible d'observer la tache congénitale en dehors de tout métissage, qu'il soit récent, ou, au contraire, qu'il remonte à un temps plus ou moins éloigné.

Se basant sur ce que, un des caractères des anomalies congénitales « est de reproduire le plus souvent une disposition normale dans un genre voisin, une espèce voisine, une variété voisine », il dit qu'une disposition habituelle dans les populations jaunes peut très bien être observée parfois, à titre d'anomalie exceptionnelle, chez un individu de race européenne la plus pure. Cette hypothèse, en ce qui concerne la tache congénitale, est d'autant plus vraisemblable, qu'elle n'a pu être observée chez des enfants de même père et de même mère ; TUGENDREICH, FUSIJAWA, APERT l'ont rencontrée chez deux frères, WATEFF chez sept enfants d'un même ménage. Or, nous savons que c'est là un des caractères des anomalies de mutation, que FÈRE propose d'appeler pour cela : « maladies fraternelles ».

De plus, on a parfois signalé, chez les enfants por-

teurs de taches bleues, d'autres anomalies coïncidant avec elles. Dans un cas, CHATELIN a noté l'hyperthricose généralisée à tous les téguments, dans deux cas de la négrétie des organes génitaux externes. Un des sujets de COMBY était hypospade, un de ceux de APERT présentait un nœvus verruqueux linéaire à disposition métamérique. WATEFF a remarqué une fois, qu'une touffe de poils noirs et épais avait sa base d'implantation sur une tache congénitale siégeant sur le sacrum. Dans l'observation de COSTA FERREIRA, l'enfant, âgé de 7 mois, était idiot et présentait des crises épileptiformes.

Il peut sembler curieux, au premier abord, de voir coïncider plusieurs anomalies chez le même sujet; mais ce n'est pas pour étonner, car ce cumul est, pour ainsi dire, de règle chez les anormaux. Cette coïncidence vient à l'appui de la théorie, que la tache, dans les populations où on la voit exceptionnellement, apparaît à titre de mutation.

4° *Déductions.*

Des trois théories que nous venons d'exposer, nous adopterons la dernière. En effet, les diverses hypothèses basées sur l'anatomie ne sont pas pour nous satisfaire. La première de celles-ci, qui veut voir dans la tache une malformation légère de la gouttière vertébrale, n'explique pas qu'elle puisse siéger ailleurs que dans la partie inférieure de la région dorsale. Or, de nombreux auteurs l'ont vue, soit sur les épaules, soit sur les membres, soit sur la nuque. VARIOT et CHATELIN, en considérant la tache comme un simple nœvus,

ne donnent pas une explication de sa fréquence dans la race jaune, et de sa rareté dans les populations blanches.

Quant à admettre, comme cause, l'existence d'un croisement mongolien, remontant à des temps éloignés, c'est bien hypothétique et aller bien vite en besogne. Si, comme le fait remarquer APERT, la tache était un caractère normal, sa chance de coïncider avec une autre anomalie serait très petite. Au contraire, il est d'observation journalière de voir plusieurs anomalies chez un même sujet d'une famille en processus de mutation. De plus, d'après les lois de Mendel, la tache devrait se transmettre de façon continue sans sauter de générations; or, jusqu'ici, il est démontré que les parents en étaient indemnes. On doit donc, pour ces diverses raisons, considérer la tache comme un phénomène de mutation.

DIAGNOSTIC ET CONSIDÉRATIONS PRATIQUES

Il faut dire, tout d'abord, qu'il n'y a aucune relation entre la tache bleue congénitale, dite mongolique, et le mongolisme. Celui-ci est, en effet, suivant les définitions de COMBY, de HUTINEL, une variété d'idiotie congénitale dont le nom vient de ce que les jeunes enfants atteints de cette affection présentent un faciès de Chinois.

La tache mongolique, grâce à ses caractères principaux : siège fréquent sur la région sacrée, couleur bleue, persistance malgré la pression, absence de saillie, se reconnaîtra facilement.

Quand elle siège sur les fesses, on ne doit pas la confondre avec une tache localisée, toujours très passagère, qui serait en rapport avec une contusion légère de la région, dans un accouchement par l'extrémité pelvienne. De même elle se distingue toujours très bien de ces cas de mélanodermie congénitale, de négritie de

certaines régions, avec laquelle nous l'avons vu coïncider. La coloration est bien différente dans les deux cas.

Il ne faut pas oublier qu'il existe aussi, comme le dit BAUDOUIN, des taches pigmentaires d'ordre pathologique, dont on a signalé des exemples chez les tuberculeux. Là encore, la coloration bleuâtre suffira le plus souvent à poser le diagnostic.

Enfin, il est facile de la différencier d'un nœvus, d'un angiome ou d'une ecchymose sous-cutanée, consécutive à un traumatisme.

On peut donc dire que toujours le diagnostic est facile. En présence d'une tache bleue, congénitale, on doit s'abstenir de toute médication interne ou externe; elle disparaît d'elle-même, en quelques années, sans qu'il soit besoin, comme le faisaient et le font encore certains médecins de la Chine et du Japon, de l'enduire avec une pommade, afin de purifier le sang.

Il faut dire, toutefois, que, suivant ADACHI et APERT, plus elles sont éloignées du sacrum, plus elles sont lentes à s'effacer. Mais, malgré cela, dans ces cas plus que jamais, en médecine, on doit observer le vieux précepte : « D'abord ne pas nuire ». Aussi ne se laissera-t-on jamais aller à pratiquer une ablation sanglante, car on s'exposerait à voir se renouveler l'histoire malheureuse de la fille d'un médecin japonais, racontée par ADACHI : le bistouri lui avait enlevé une tache du front, mais rien ne put faire disparaître la cicatrice.

CONCLUSIONS

1° La tache bleue congénitale à pigment dermique, connue depuis longtemps au Japon et en Chine, depuis dix ans seulement en Europe, se présente de la façon suivante. C'est une tache presque toujours bleue ou ardoisée, ne faisant pas saillie, ne portant pas de poils, ne s'effaçant pas par la pression, et siégeant sur le plan d'extension, le plus souvent sur la région sacrée. Elle est, dans la majorité des cas, multiple; sa forme, son étendue sont variables.

2° Apparaissant dès la naissance ou dans les premiers mois de la vie, elle persiste très vive pendant quelques années; puis, progressivement, elle s'efface d'elle-même, d'autant plus lentement qu'elle est plus éloignée du sacrum; sauf de très rares exceptions vers l'âge de 6 ans, il n'y a plus la moindre trace.

3° La coloration provient de la présence dans le derme de grosses cellules étoilées ou fusiformes, qui sont bourrées de pigmentations brunes, plus abondantes à la périphérie qu'au centre. Tandis que les cellules proviennent de la couche endothéliale des capillaires, dont elles suivent le cours, le pigment brun est d'origine sanguine.

4° La tache bleue congénitale est très fréquente, non seulement dans la race jaune proprement dite, mais aussi chez tous les peuples qui vivent dans les parages de l'Océan Pacifique. Sa proportion est de 90 à 99 0/0.

5° Dans la race blanche, elle est exceptionnellement observée. Des diverses statistiques qui ont été faites en Europe, ces dernières années, on peut déduire qu'elle se rencontre dans la proportion de 1 pour 300. Les sujets, qui la portent sont de parents bruns et ont eux-mêmes les cheveux, les yeux et le teint foncés.

6° Chez les peuples qui la présentent régulièrement, la tache peut être considérée comme un caractère de race.

7° Chez les Européens, nous ne considérons la tache, ni comme un nævus, ni comme le fait d'un croisement antérieur, plus ou moins éloigné. Elle est chez eux une anomalie de mutation. Car, tandis qu'elle a été signalée chez plusieurs enfants d'un même ménage, elle n'a jamais été observée, d'une façon précise, dans deux générations successives. De plus, elle est fréquemment accompagnée d'une autre anomalie.

8° La tache bleue est d'un diagnostic facile. Il est difficile de la confondre avec un angiome, une ecchymose ou une pigmentation d'origine pathologique ou congénitale. Dans les cas où l'on serait embarrassé, le siège de la tache sur le plan d'extension, sa couleur ardoisée ou bleue, et ce fait, que loin de disparaître, elle devient plus visible par la pression, tranchant alors nettement sur les régions voisines anémiées, suffiraient à affirmer le diagnostic.

Vu : Le Président de Thèse.
HUTINEL.

Vu : Le Doyen,
LANDOUZY.

Vu et Permis d'Imprimer,
Le Vice-Recteur de l'Académie de Paris.
L. LIARD.

BIBLIOGRAPHIE

ADACHI. — Hautpigment beim menschen und bei den Affen. *Zeitschrift für Morphologie und Anthropologie*, 1903. B. VI, p. 124.

ADACHI et FUJISAWA. — Mongolenkinderfleck bei Europœrn. *Zeitschrift für Morphologie und Anthropologie*, 1903, B. VI, p. 132.

APERT. — Un cas de tache bleue sacrée mongolique chez un enfant européen. *Bulletins et Mémoires de la Société médicale des Hôpitaux de Paris*, 1909, p. 164.

APERT. — *Traité des maladies familiales et des maladies congénitales.*

APERT. — La tache bleue congénitale mongolique, *La Presse médicale*, 1910, n° 25, p. 209.

APERT et PRUVOST. — Deux cas de nœvus kératosique linéaire, dont l'un avec taches mougoliques. *Bulletin de la Société de Pédiatrie*, décembre 1909, p. 505.

ATGIER. — Anthropologie de la Vienne aux temps actuels. *Bulletin de la Société d'Anthropologie*, 1898, p. 625.

ATGIER. — *Bulletin de la Société d'Anthropologie de Paris*, 1906, p. 279.

AZOULAY. — *Bulletin de la Société d'Anthropologie de Paris*, 1901, p. 280.

BAELZ. — Die Kœperlicheu Eigenschafteu der Japan. *Mith. d. Deutsch. Gesellschaft für Natur und Vœlkerkunde Ostasiens*. 1885. B. VI, p. 40.

BAELZ. — Uber die Rassenelemente in Ostasien, specielle in Japan. *Mittkeil d. Deutsch. Gesellschaft für Natur und Wœlkerkunde Ostasiens*, 1900. B. VIII, p. 234.

BAELZ. — Beitrage Zum Studium des Pigmentes. *Dermatologische Zeitschrift*, 1901, B. II, p. 274.

BAUDOIN. — *Bulletin de la Société d'Anthropologie de Paris*, 1907, p. 247.

BLOCH (A.). — Des rapports du système pileux avec la coloration de la peau. *Bulletin de la Société d'Anthropologie de Paris*, 1896, p. 315.

BLOCH (A.) — *Bulletin de la Société d'Anthropologie de Paris*, 1901, p. 281.

BLOCH (A.). — Preuves ataviques de la transformation des races. *Bulletin de la Société d'Anthropologie de Paris*, 1901, p. 618.

BLOCH (A.). — Sur le Mongolisme infantile dans la race blanche, et sur d'autres anomalies qui sont des caractères normaux de diverses races. *Bulletin de la Société d'Anthropologie de Paris*, 1908, p. 561.

BONIFACY. — Contribution à l'étude des différentes colorations de la peau, de la muqueuse, et de la conjonctive chez les Annamites. *Bulletin de la Société d'Anthropologie de Paris*, 1908, p. 31.

BOUQUET. — La tache sacrée. *Le Monde médical*, 15 avril 1911, p. 332.

BREUL.— Ueber die Vertheilung des Hautpigments bei verschiedenen Menschenrassen. *Strassburg. Morphol. Arbeiten*, 1896, fasc. 3

BÜLOW (von). — Die Geburtsflecken der Samoaner. *Globus*, 1900, p. 209.

CARNOT (H.). — De la tache bleue congénitale mongolique. *Thèse de Paris*, 1909.

CHATELIN. — Note sur 25 cas de tache bleue sacrée mongolique, observés à la Crèche des Enfants-Assistés. *La Clinique Infantile*, 15 février 1911, p. 97.

CHEMIN. — Note sur les taches congénitales de la région sacro-lombaire chez les Annamites. *Bulletin de la Société d'Anthropologie de Paris*, 1899, p. 130.

COLLIGNON. — *Bulletin de la Société d'Anthropologie*, 1896, p. 527.

COMBY. — *Archives de médecine des Enfants*. Novembre 1910. N° 10, p. 854.

COMBY et LABOURDETTE. — Tache bleue mongolique chez une fillette de la race blanche. (Présentation de malade). *Bulletins et Mémoires de la Société médicale des Hôpitaux de Paris*, 8 juin 1911, p. 750.

COMBY et SCHRÈBER. — *Société médicale des Hôpitaux*, 27 janvier 1911.

COSTA FERREIRA (da). — Idiotie et taches pigmentaires chez un enfant de 17 mois, *Bulletin de la Société d'Anthropologie de Paris*, 1908, p. 646.

DENIKER. — *Bulletin de la Société d'Anthropologie de Paris*, 1896, p. 257.

DENIKER. — Les taches congénitales dans la région sacro-lombaire, considérées comme caractère de race. *Bulletin de la Société d'Anthropologie de Paris*, 1906, p. 274.

DENIKER. — *Bulletin de la Société d'Anthropologie de Paris*, 1907. p. 246.

DESGEORGES. — Contribution à l'étude de l'idiotie mongolienne. *Thèse de Paris*, 1905.

EPSTEIN. — Ueber den blauen Kreuzflecken und andere mongoloïden Erscheinungen bei europœischen Kindern. *Jahbuch für Kinderheilkunde*, 1906, p. 60.

FUJISAWA. — Sogenannte Mongolengeburts flecke der Kreuzhaut bei europœischen Kindern. *Jahrbuch für Kinderheilkunde*, 1905, p. 22.

HANSEN. — *Cité dans* ADACHI.

HERVÉ. — *Bulletin de la Société d'Anthropologie de Paris*, 1907 p. 247.

HERVÉ. — Noirs et Blancs. Le croisement des races aux Etats-Unis et la théorie de la miscégénation. *Revue de l'Ecole d'Anthropologie de Paris*, 1906, p. 337.

HUTINEL. — Article : Idiotie mongolienne. Les maladies des enfants. Tome V. p. 279.

JOB et CAUSSADE. — Un cas de tache bleue congénitale mongolique. *Société médicale de Nancy*, 22 mars 1911.

KARAKASCHOFF. — Cité dans WATEFF.

KOHLBRUGGE. — Anthropologische Beobachtungen aus dem Malagischen Archipel. *Verhandl, Berliner antropol. Geseilschaft*, 1900, p. 398.

KONIGSTEIN. — *Gesellschaft für inuere Medizin und Kinderheilkunde Zu Wien.* Décembre 1909.

KOOS (A. V. — Ueber den sogenannten Mongolenfleck auf Grund von 30 Fallen. *Archiv. für Kinderheilkunde*, 1909. B. 52, p. 1.

LUTROWNICK (Mademoiselle).— Sur les manifestations mongoloïdes chez les enfants Européens. Idiotie. Tache bleue sacrée. *Thèse de Paris*, 1908.

MAGET. — Observatior s communiquées par de Quatrefages à la *Société d'Anthropologie de Paris*, 1883, p. 651.

MATIGNON. — Stigmates congénitaux et transitoires chez les Chinois. *Bulletin de la Société d'Anthropologie de Paris*, 1896. P. 524.

MENABUOUI. — Monatschrift für Kinderheilkunde. 1907. B. V.

NANSEN. — Cité dans ADACHI.

OKABE. — The existence of the dark spots is not peculiar to the Japanese race. *Journal of the Anthropological Society of Tokio*, 1890. N° 54, p. 391.

P. P. — La tache bleue congénitale 'a-t-elle une signification ethnique ? *Biologica*, n° 7, p. 239.

PAPILLAUT. — *Bulletin de la Société d'Anthropologie de Paris*, 1901, p. 280.

PAPILLAUT. — *Bulletin de la Société d'Anthropologie de Paris*, 1909, p. 247.

PLANCHU et RENDU. — Sur un cas de tache bleue congénitale mongolique. *Société Nationale de Médecine de Lyon*. 18 avril 1910.

RIVET. — *Bulletin de la Société d'Anthropologie de Paris*, 1907, p. 247.

SAABYE. — Cité dans FUJISAWA.

SCHIAVETTO. — Contributo allo studio delle macchie mongoliche nei bambini europei. *Societa Méd. Chir. Modena Seduta*, 12 février 1909.

SCHILLER-TIETZ (von). — Die Hautfarbe der Neugeborenen Negerkinder *Deutsche médicinische Wochenschrift*, 1901. N° 36, p. 615.

SCHRAMEK. — Zur Kenntniss der Keloïde nebst Bermerkungen über Mongolengeburts fllecke. *Archiv für Dermatologie und Syphil*, 1909, B. 99.

SEKIBA. — On the bluish black spots. *Journal of the Anthropological Sociéty of Tokio*, 1887. N° 22, p. 68.

SPERK. — *Jahrbuch für Kinderheilkunde*, 1906. B. 64, p. 489.

SPERK, — *Gesellschaft für innere Med. und Kinderkunde in Wien*. 2 nov. 1905.

TEN KATE. — Die Pigmentflecke der Neugeborenen. *Globus*, 1902. N° 15, p. 238.

TEU KATE. — *Bulletin de la Société d'Anthropologie de Paris*, 1908, p. 178.

THÉVENIN. — Sur une mélanodermie mélanique singulière. *Journal des maladies cutanées et syphilitiques de Paris*, 1898, p. 43.

TUGENDREICH. — Berliner klin. Wochenschrift, 1907, p. 1144.

VARIOT. — Notes sur les lésions de la peau dans la mélanodermie congénitale. *Archives de physiologie normale et pathologique*, 1887, p. 225.

WATEFF. — Taches pigmentaires chez les enfants bulgares. *Bulletin de la Société d'Anthropologie de Paris*, 1907, p. 231.

X. — La tache congénitale de la région sacrée, soi-disant propre aux Mongols, chez des enfants européens. *La Semaine médicale*, 20 septembre 1905, p. 456.

ZABOROWSKI. — Sur les Aïnos. *Bulletin de la Société d'Anthropologie de Paris*, 1901, p. 441.

TABLE DES MATIÈRES

AVANT-PROPOS 9
CHAPITRE I. — HISTORIQUE 11
CHAPITRE II. — ÉTUDE CLINIQUE 20
OBSERVATIONS 28
CHAPITRE III. — ÉTUDE MICROSCOPIQUE 39
1° Cellules 39
2° Pigment 45
CHAPITRE IV. — RÉPARTITION GÉOGRAPHIQUE 48
CHAPITRE V. — DE LA SIGNIFICATION DE LA TACHE BLEUE ... 56
A. — Dans la race jaune 56
B. — Dans la race blanche 59
DIAGNOSTIC ET CONSIDÉRATIONS PRATIQUES 65
CONCLUSIONS 67
BIBLIOGRAPHIE 69